

Relatores:

Alessandra Bandel e Walter Castelluzzo, com Luigi Barbato e Prof. Francesco Cairo

Instituição:

Programa pós-graduado em Periodontologia, Universidade de Florença, Itália

Tradutora:

Susana Noronha Presidente cessante da Sociedade Portuguesa de Periodontologia e Implantes (SPPI)

estudo

O fenótipo alveolar pode representar o limite da GBR horizontal

Autores:

Marc Quirynen, Pierre Lahoud, Wim Teughels, Simone Cortellini, Rutger Dhondt, Reinhilde Jacobs, Andy Temmerman

Dados relevantes

Ao planear o tratamento com implantes, é frequente que o rebordo alveolar não apresente as dimensões adequadas. A Regeneração óssea guiada (GBR) é um procedimento eficaz para fornecer volume suficiente para permitir uma cirurgia guiada proteticamente, no entanto, o enxerto vestibular pode sofrer reabsorção ao longo do tempo.

A maior parte da reabsorção ocorre durante as fases iniciais da integração e regeneração (reabsorção precoce), mas pode continuar a longo prazo (reabsorção tardia). Vários determinantes podem afetar a estabilidade da GBR lateral, variando desde a morfologia do defeito até à técnica e o tipo de biomaterial aplicado.

Há apenas informações limitadas sobre o possível impacto da natureza do contorno da crista alveolar ou “dimensão fenotípica individual” (IPD) nos resultados da GBR. A DPI pode ser representada pelas dimensões ósseas do local saudável contralateral – medido em CBCT – e isso pode representar o limite anatómico do aumento de osso alveolar e, portanto, determinar o grau de reabsorção do enxerto independentemente da extensão do sobrecontorno da reabsorção horizontal.

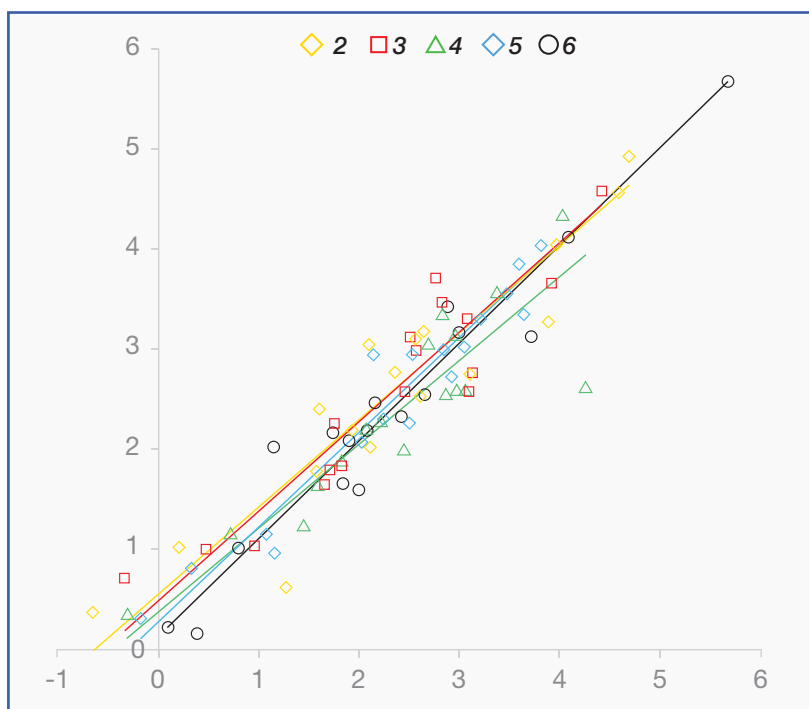
Objetivos

Este estudo procurou avaliar se o volume do local saudável contralateral (IPD), medido por CBCT, pode prever o grau de reabsorção após um procedimento GBR em termos de dimensões linear e volumétrica.

Material e métodos

- Um estudo de coorte retrospectivo que analisou um banco de dados de pacientes que receberam um procedimento de regeneração óssea guiada maxilar (GBR)
- Os pacientes foram incluídos no estudo se apresentassem:
 - Um arco maxilar relativamente simétrico.
 - Dimensão óssea alveolar contralateral intacta.
 - CBCT pré-operatório.
 - CBCT realizado imediatamente após GBR.
 - Pelo menos um CBCT realizado seis a oito meses após a cirurgia (para avaliar a reabsorção precoce) e/ou ≥ 12 meses após a colocação do implante para medir o impacto da reabsorção precoce e tardia
- Utilizando a reconstrução virtual 3D e sobreposição dos CBCTs, foi avaliada a estabilidade volumétrica do aumento lateral em intervalos de tempo diferentes.
- O contorno ósseo do local saudável contralateral (representando o IPD da crista alveolar) foi sobreposto no local GBR usando o software de mímica (Materialise, Leuven, Bélgica).
- Foram realizadas medições lineares, começando 2 mm apicalmente à parte mais coronal do enxerto até 10 mm apicalmente.
- Uma análise volumétrica de todo o GBR foi feita a 2 mm de distância mesial, distal e apical para padronização.
- A análise estatística foi realizada usando um modelo linear misto e uma análise de regressão para medições 2D juntamente com uma comparação de peças (SPCA) para avaliação volumétrica.

Figura: Correlação entre a quantidade de aumento ósseo inicial além da linha espelhada e a quantidade de reabsorção do enxerto $\geq 1,5$ anos após GBR (reabsorção precoce e reabsorção tardia juntas)



Nota: Medidas recolhidas a diferentes níveis (2 mm, 3 mm, 4 mm, 5 mm e 6 mm, apical à crista alveolar)

Resultados

- Vinte e três locais GBR de 17 pacientes foram analisados e divididos em três grupos, dependendo dos dados CBCT disponíveis, para avaliar o impacto de (I) reabsorção precoce, (II) reabsorção precoce e reabsorção tardia juntas, e (III) reabsorção precoce e reabsorção tardia separadamente.
- Diferentes tipos de áreas desdentadas foram tratados. Uma membrana de colágeno foi usada como barreira em todos os casos, mas foram empregues diferentes materiais regenerativos.
- Imediatamente após o procedimento cirúrgico, a quantidade média de aumento ósseo, medido a 2 mm da parte mais coronal do enxerto, foi de $5,0 \pm 2,1$ mm.
- Após seis a oito meses de cicatrização, a quantidade de regeneração óssea foi reduzida para $3,7 \pm 2,2$ mm. Isso significa que o enxerto foi sobrepondo ao IPD espelhado em cerca de 0,7 mm.
- Na fase de cicatrização tardia (≥ 18 meses), o aumento ósseo foi reduzido ainda mais para cerca de 2,5 mm e o contorno do enxerto combinou quase perfeitamente com o IPD espelhado.
- Ambas as análises 2D e 3D mostraram uma correlação muito alta entre a quantidade final de regeneração óssea e o IPD (desvio médio $0,0 \text{ mm} \pm 0,5 \text{ mm}$).
- Além disso, a quantidade de osso “fora” do DPI imediatamente após o procedimento cirúrgico correlacionou-se com a quantidade final de reabsorção do enxerto após 1,5 anos (coeficientes de correlação variaram de 0,84 a 0,98; $p < 0,001$).

Limitações

- O número de doentes disponíveis para a análise foi muito limitado.
- Nenhuma informação foi fornecida sobre a anatomia dos defeitos tratados ou o motivo da perda do dente. Diferentes configurações anatómicas do defeito podem influenciar os resultados do procedimento regenerativo.
- Foram utilizados diferentes materiais para os procedimentos de regeneração óssea guiada horizontal. A subanálise realizada pelos autores não mostrou diferenças entre o bloco ósseo L-PRF e o bloco ósseo combinado (50% Bio-Oss + 50% osso autógeno) – mas foi observado numa subamostra muito limitada de doentes, dificultando a capacidade de fazer generalizações a partir dos resultados.

Conclusões & impacto

- É perceptível que, seguindo um procedimento GBR, uma porção significativa do enxerto sofre reabsorção. Tanto a reabsorção precoce quanto a tardia foram de cerca 1 mm.
- O fenótipo ósseo individual parece ser um bom preditor do processo de reabsorção. Após 18 meses de cicatrização, o contorno dos enxertos coincide quase perfeitamente com o IPD, conforme medido pelo CBCT.
- Este achado pode orientar os médicos na determinação da quantidade máxima de osso que pode ser regenerado por GBR, embora sejam necessárias mais pesquisas com uma amostra maior.



JCP Digest 112 é um resumo do artigo “Fenótipo alveolar individual limita as dimensões da regeneração óssea lateral”, J Clin Periodontol. 50(3): 500-510 DOI: 10.1111/jcpe.13764



<https://www.onlinelibrary.wiley.com/doi/10.1111/jcpe.13764>



Acesso através da página membros EFP: <http://efp.org/members/jcp.php>