

Relatores:

Tim Thomassen, Patrick Rijkschroeff e Georgios Loukas com Monique Danser e Prof. Bruno Loos

Instituição:

Programa Pós-graduado em Periodontologia, acreditado pela EFP, ACTA (Centro Académico Medicina Dentária Amsterdão), Holanda

Tradutora:

Susana Noronha | Presidente da Sociedade Portuguesa de Periodontologia e Implantes (SPPI)

estudo

O ácido hialurónico promove a preservação da crista alveolar?

Autores:

Celien Eeckhout, Julie Ackerman, Maarten Glibert e Jan Cosyn

Dados relevantes

A colocação adequada de um implante dentário e uma estética harmonizada do tecido mole pode ser prejudicada por um rebordo alveolar estreito. O procedimento de preservação do rebordo alveolar (PRA) é uma técnica importante para os médicos usarem para limitar as alterações dimensionais do processo alveolar após a extração de um dente.

O preenchimento do alvéolo após extração com enxertos ósseos, tem-se mostrado eficaz. No entanto, ainda estão em falta abordagens previsíveis para melhorar a barreira dos tecidos moles que protege os biomateriais subjacentes e para acelerar a cicatrização de feridas. Revisões sistemáticas recentes demonstraram que a PRA pode limitar a reabsorção do osso alveolar em até 50% do que é observado após a cicatrização do alvéolo tradicional.

Para obter um rebordo alveolar totalmente preservado após a extração, é necessário explorar outras técnicas relacionadas à cicatrização da ferida de tecidos moles. Um potencial acelerador da cicatrização é o ácido hialurónico de alto peso molecular (HA). In vitro, o HA pode aumentar a proliferação e migração de fibroblastos humanos.

Portanto, o uso coadjuvante do gel de HA nos procedimentos de PRA pode desempenhar um papel na cicatrização de tecidos moles e na melhoria da barreira aos biomateriais colocados no alvéolo em cicatrização.

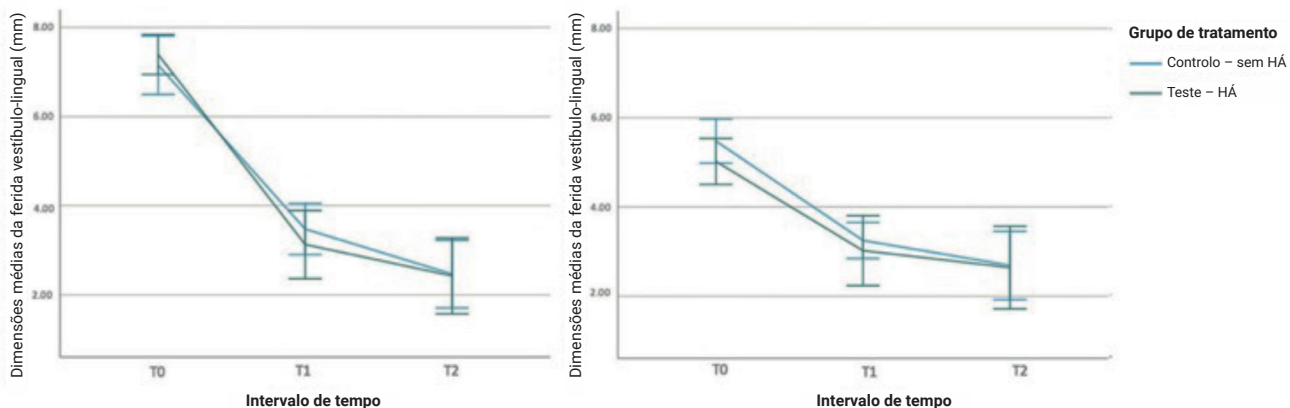
Objetivos

O objetivo deste estudo foi comparar a administração de um gel de ácido hialurónico (HA) com nenhuma administração de gel após PRA, em termos de alterações nas dimensões da ferida de tecidos moles dimensões ao longo de um período de cicatrização pós-operatória de quatro meses

Material e métodos

- Este ensaio clínico randomizado incluiu pacientes saudáveis em termos sistêmicos e periodontais, não fumadores que necessitaram de uma extração dentária e PRA na zona estética.
- Os dentes foram extraídos sem elevação do retalho ou com reflexão mínima da papila interdentária para evitar danos nos tecidos moles. Após desbridamento e irrigação da ferida, o alvéolo foi preenchido com Bio-Oss collagen até a crista óssea lingual e selado com Mucograft Seal e sutura Seralon 6/0.
- No grupo teste, foi aplicado gel de HA 0,8% (Gengigel Forte) e os pacientes foram instruídos a auto-aplicar o gel de HA na ferida, três vezes por dia durante sete dias.
- Foi prescrita amoxicilina sistêmica (2 g) a todos os pacientes, uma hora antes do procedimento e uma dose semelhante deveria ser tomada após a intervenção nos seguintes quatro dias. Um anti-inflamatório (ibuprofeno 600 mg) foi tomado uma hora antes da cirurgia e no pós-operatório, quando necessário.
- O resultado primário foi a mudança nas dimensões da ferida no início da fase de cicatrização. As dimensões da ferida foram medidas imediatamente após o procedimento e comparados com as dimensões após uma e três semanas de pós-operatório.
- Um resultado secundário foi a alteração nas dimensões do osso vestibular e lingual (altura e largura) usando imagens de CBCT, imediatamente após o procedimento e aos quatro meses de pós-operatório.
- Foram avaliadas as complicações (alveolite, osteíte alveolar, índice de cicatrização de alvéolos), os resultados relacionados com o paciente (número total de analgésicos, dor) e a adesão do paciente.

Figura: Dimensões da ferida vestibulo-lingual e mesiodistal em T0 (pós-operatório imediato), T1 (uma semana) e T2 (três semanas). São mostrados os valores das médias marginais estimadas e ICs de 95%



Resultados

- Este estudo foi concluído em 38 indivíduos, 18 participante no grupo teste e 20 participantes no grupo controlo.
- As maiores reduções nas dimensões da ferida foram observadas no aspecto vestibulo-lingual, uma semana de pós-operatório em comparação com a avaliação inicial (grupo teste de 4,26 mm, grupo controlo de 3,63 mm).
- As reduções na dimensão da ferida não foram significativamente diferentes entre os grupo HA-gel e o grupo controlo.
- Foram observadas maiores reduções horizontais no nível ósseo no grupo teste (nível 1: 3,55 mm; nível 2: 2,56 mm) comparado com o grupo controlo (nível 1: 1,92 mm; nível 2: 1,35 mm, com $p = 0,025$ e $p = 0,016$, respetivamente).
- Não houve diferenças significativas nas complicações pós-operatórias, nos resultados relacionadas com o paciente, incluindo na conformidade.

Limitações

- Não está claro se, no início do estudo, ambos os grupos eram comparáveis, uma vez que não foi apresentada a análise estatística das características iniciais.
- A alta viscosidade do gel de HA usado resultou em má adesão tecidual o que pode ter um impacto na sua eficácia.
- No grupo controlo não foi aplicado gel. O uso de um gel placebo no grupo controlo teria sido preferível do ponto de vista metodológico. Os autores explicam que sua elaboração não poderia ser apoiada pela indústria farmacêutica.
- O estudo foi insuficiente em relação aos resultados secundários, portanto, a diferença relatada entre o grupo teste e controlo na redução horizontal do nível ósseo devem ser interpretadas com precaução.
- A nível do paciente, o grupo teste mostrou tendências não significativas para mais dor pós-operatória, mais edema, alveolite e toma de um maior número de analgésicos.

Conclusões & impacto

- A aplicação de gel de HA na ferida em cicatrização após o procedimento PRA não acelerou a resolução da ferida e não impediu alguma perda óssea horizontal.
- Não há diferenças estatisticamente significativas entre as localizações tratadas com ou sem gel HA em relação a outras alterações nos tecidos moles ou aos parâmetros relatados pelo paciente e aos resultados clínicos.
- Na prática diária, a aplicação de gel de HA pelo profissional e pelo paciente, três vezes ao dia durante sete dias, após um procedimento de PRA não parece melhorar a cicatrização das feridas e não previne a perda do osso vestibular e lingual.



JCP Digest 99 é um resumo do artigo "Estudo randomizado controlado avaliando a utilização de gel de ácido hialurónico como agente cicatrizante na preservação da crista alveolar", J Clin Periodontol. 49(3): 280-291 DOI: 10.1111/jcpe.13589



<https://www.onlinelibrary.wiley.com/doi/10.1111/jcpe.13589>



Acesso através da página membros EFP: <http://efp.org/members/jcp.php>