

Relatores:

Isabel Arroyo, Léna Ben Kiran, Maria Costanza Soldini, Francesco Chierico, e Francesco Di Leone com Dra. Cristina Vallés e Dr. José Nart

Instituição:

Programa Pós-graduado em Periodontologia, acreditado pela EFP, da Universidade Internacional da Catalunha, Barcelona

Tradutora:

Susana Noronha Presidente da Sociedade Portuguesa de Periodontologia e Implantes (SPPI)

estudo

Resultados a 10 anos da terapia M-MIST para defeitos intra-ósseos com ou sem materiais de regeneração

Autores:

Pierpaolo Cortellini, Simone Cortellini, Daniele Bonaccini, Maurizio Tonetti

Dados relevantes

Os resultados clínicos da regeneração periodontal são obtidos aplicando diferentes técnicas cirúrgicas e materiais regenerativos.

As técnicas cirúrgicas tornaram-se eficientes devido à adaptação de incisões modificadas para preservar o tecido. Essas técnicas são projetadas para manter a integridade da papila para permitir melhor encerramento da ferida, proteção do coágulo e cicatrização por primeira intenção.

O Derivado da matriz do esmalte (EMD) e as membranas reabsorvíveis são os materiais "padrão" para defeitos intra-ósseos profundos em combinação com mineral ósseo bovino desproteínizado (DBBM) para defeitos sem suporte.

Para reduzir as dimensões do retalho, o tempo de cicatrização e o desconforto, e para melhorar a estabilidade da ferida, foram introduzidas abordagens cirúrgicas minimamente invasivas, como a técnica cirúrgica minimamente invasiva modificada (M-MIST) e a abordagem de retalho único (SFA). Embora tenham sido comparadas as técnicas minimamente invasivas – com e sem biomateriais – para tratamento de defeitos intra-ósseos, a estabilidade dos resultados a longo prazo não tinha sido ainda avaliada.

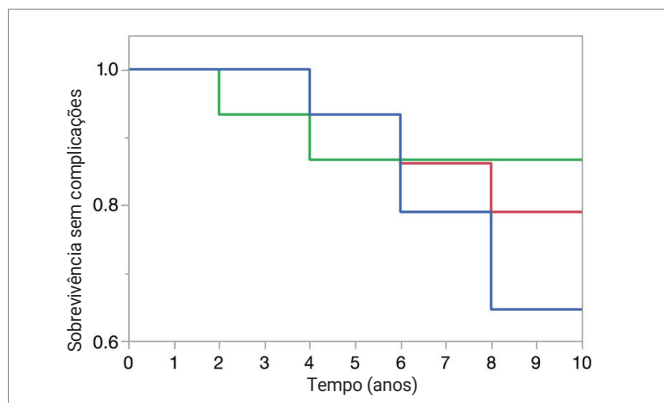
Objetivos

O objetivo deste estudo foi comparar a estabilidade clínica do tratamento com a técnica M-MIST, isoladamente e em combinação com duas abordagens regenerativas diferentes em defeitos intra-ósseos, e avaliar os custos de reintervenção necessários ao longo de 10 anos.

Material e métodos

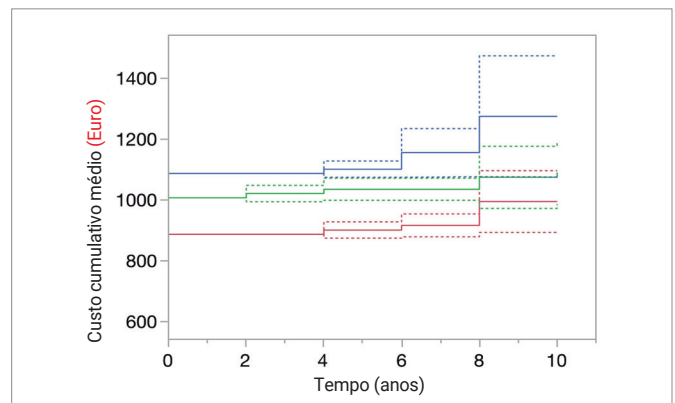
- Um seguimento a 10 anos de um estudo controlado randomizado comparando três diferentes modalidades em defeitos intra-ósseos profundos: M-MIST isolado, M-MIST+ EMD, M-MIST + EMD + xenoenxerto derivado de mineral ósseo (DBBM).
- Quarenta e cinco participantes apresentando um defeito intra-ósseo profundo, localizado na área interproximal e não se estendendo para a área de furca.
- Os pacientes foram aleatoriamente designados para um dos três grupos de tratamento: (i) M-MIST isolado (n=15), a sutura foi apertada para manter a estabilidade do coágulo sanguíneo; (ii) M-MIST + EMD (n=15), ácido etilendiaminotetracético (EDTA) foi aplicado por dois minutos antes de aplicar o EMD; (iii) M-MIST + EMD + DBBM (n=15), EDTA e EMD foram aplicados antes do DBBM ser colocado.
- Medidas clínicas: índices de placa, hemorragia à sondagem, profundidade de sondagem (PPD) e nível de inserção clínica (CAL) foram avaliados uma semana antes da cirurgia e nos exames de seguimento.
- Exames radiográficos: distância entre a junção cimento-esmalte e o fundo do defeito [CEJ-BC] e distância entre a junção cimento-esmalte e o ápice do dente [CEJ-A] foram realizados com régua eletrônica uma semana antes da cirurgia e nos exames de seguimento.
- Cuidados periodontais de suporte de longo prazo (SPC): os pacientes participaram a cada três meses e, em caso de recorrência da doença, foi realizado debridamento radicular, cirurgia de retalho de acesso ou cirurgia regenerativa. Os dentes que não responderam ao tratamento foram extraídos.

Figura 1: Sobrevivência livre de complicações



Curvas de sobrevivência livre de complicações de Mantel-Haenszel para os três grupos (técnica cirúrgica minimamente invasiva modificada [M-MIST] em vermelho, M-MIST + derivado da matriz do esmalte [EMD] em verde e M-MIST + EMD + mineral ósseo-xenoenxerto derivado [DBBM] em azul). O diagrama mostra o intervalo até a primeira recorrência do evento de periodontite observado nos dentes. Não foram observadas diferenças significativas entre os grupos.

Figura 2: Média cumulativa do custo de recorrência após 10 anos



Custo médio acumulado de recorrência (em euros) ao longo de 10 anos período de observação. O diagrama mostra todas os eventos de recorrência de periodontite observados e o custo real da gestão da recorrência e inclui o custo do tratamento cirúrgico. As linhas tracejadas representam o IC 95%. M-MIST está em vermelho, M-MIST+ EMD está em verde e M-MIST+EMD+ xenoenxerto derivado de um mineral MD (DBBM) está em azul.

Resultados

População em estudo:

- Três indivíduos foram perdidos no acompanhamento por motivos não relacionados ao tratamento: um em cada grupo; dois após quatro anos e um após seis anos.
- A amostra foi considerada homogênea por não haver diferenças entre os grupos foram observados quanto ao índice de placa e de hemorragia em diferentes momentos.
- Todos os participantes estavam em conformidade com o SPC.

Resultados clínicos e radiográficos:

- Não foram observadas diferenças significativas entre os grupos no início do estudo, um ano e 10 anos em relação a CAL, PPD e alterações no nível ósseo radiográfico.
- As diferenças intragrupo foram significativas entre a consulta inicial e um ano, mas não foram observadas mudanças significativas entre um ano e 10 anos.
- O estudo teve 13,3% de poder para detectar uma diferença intergrupo de 0,2 mm em CAL entre o seguimento de um e 10 anos (ANCOVA).

Sobrevivência livre de complicações:

- Foram observados dez eventos que requereram terapia periodontal adicional: três no grupo M-MIST, cinco no grupo M-MIST + EMD + DBBM e dois no grupo M-MIST + EMD.
- O período de sobrevivência até a ocorrência do primeiro evento exigindo terapia periodontal além do SPC regular foi de quatro anos, quatro anos e dois anos, respectivamente.
- Nenhuma diferença significativa na sobrevida livre de complicações entre os três grupos foi observada - 7,46 anos (IC 95%: 7,05-7,87) para toda a população.

Custo cumulativo médio de recorrência:

- Sem incluir o custo cirúrgico, o grupo com maior custo de gestão da recorrência da doença foi o M-MIST + EMD + DBBM.
- O custo do tratamento global, incluindo o custo cirúrgico e o custo da gestão da recorrência, também foi maior para o grupo M-MIST + EMD + DBBM.

Limitações

- Não foi dada nenhuma informação relativa à padronização das radiografias periapicais.
- O poder estatístico pode beneficiar da existência de amostras maiores em cada grupo.

Conclusões & impacto

- Dentes com defeitos intraósseos associados a bolsas profundas podem ser tratados com sucesso com uma abordagem M-MIST, com ou sem material regenerativo.
- Evitar o material regenerativo oferece os mesmos benefícios a curto e longo prazo a um custo menor, quando comparado com uma abordagem regenerativa com biomaterial.
- Se o paciente estiver em conformidade com o programa SPC, os dentes tratados podem ser mantidos por mais de 10 anos.
- Evitar materiais regenerativos na técnica M-MIST para tratar defeitos intraósseos, pode fornecer uma sobrevivência satisfatória a um custo menor.

JCP Digest 102 é um resumo do artigo "Técnica cirúrgica minimamente invasiva modificada em defeitos infra-ósseos com ou sem materiais de regeneração – seguimento a 10 anos de um ensaio clínico randomizado controlado: manutenção de dentes, recorrência da periodontite e custos", J Clin Periodontol. 49(6): 528-536 DOI: 10.1111/jcpe.13627

<https://www.onlinelibrary.wiley.com/doi/10.1111/jcpe.13627>

Acesso através da página membros EFP: <http://efp.org/members/jcp.php>