

Relatores:

Javier Calatrava e Antonio Nobili com o Prof. Mariano Sanz e Prof. David Herrera

Instituição:

Programa Pós-graduado em Periodontologia, acreditado pela EFP, da Universidade Complutense de Madrid

Tradutora:

Susana Noronha Presidente da Sociedade Portuguesa de Periodontologia e Implantes (SPPI)

estudo

Uma matriz de colagénio adiciona estabilidade dimensional à regeneração óssea guiada?

Autores:

Goran Benic, Stefan Bienz, Young Woo Song, Jae-Kook Cha, Christoph Hammerle, Ui-Won Jung, Ronald Jung

Dados relevantes

Nos casos em que não há disponibilidade óssea suficiente para colocar implantes, é comumente usada a regeneração óssea guiada (GBR) simultânea com a colocação de implantes. Geralmente é realizada com materiais de enxerto particulados e membranas reabsorvíveis, como explicado pela revisão sistemática publicada em 2019 por Thoma et al. No entanto, tanto esta revisão como outros estudos demonstraram que a combinação desses materiais para obter regeneração bem sucedida, por vezes, não era previsível e não adequada no caso de defeitos ósseos não contidos, principalmente por causa da falta de estabilidade dimensional.

Como resultado, foram desenvolvidos diferentes materiais para aumentar a estabilidade dimensional, como o bloco do tipo mole, que consiste na mistura de partículas de substitutos ósseos numa matriz de colagénio. Esta combinação foi desenvolvida para procedimentos de preservação do rebordo alveolar (PRA) devido à sua capacidade de manter o espaço aumentado e os contornos da crista óssea, como foi mostrado nos resultados de dois estudos in vitro (Mir-Mari et al., 2016, 2017).

No entanto, ainda não há evidências suficientes de estudos pré-clínicos in vivo e estudos clínicos, especialmente no que se refere a resultados a longo prazo, relativos à utilização destes materiais.

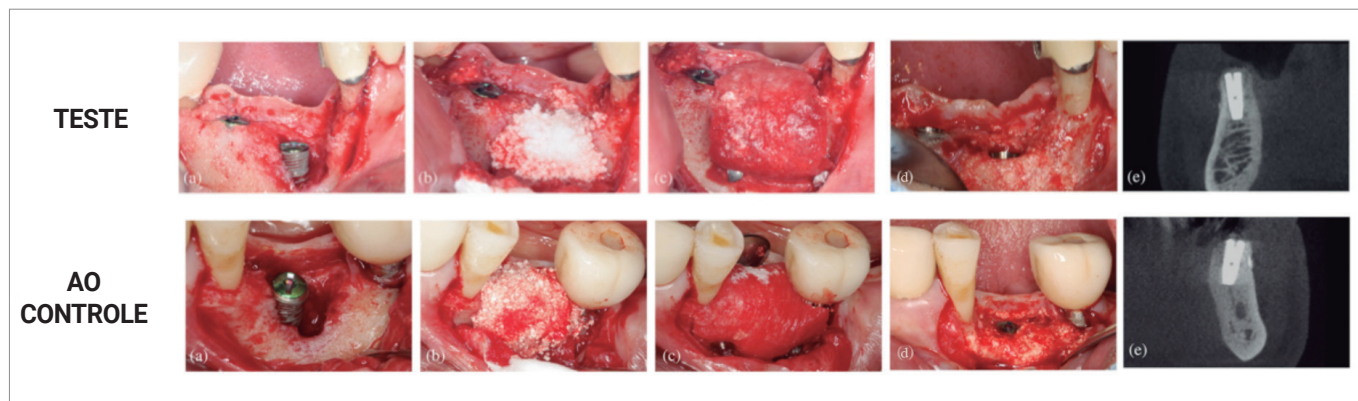
Objetivos

O objetivo foi comparar as dimensões dos tecidos duros e a estabilidade dimensional após regeneração óssea guiada de defeitos periimplantares, usando um substituto de osso em bloco, em que o substituto ósseo foi incorporado numa matriz de colagénio, ou um substituto ósseo particulado.

Material e métodos

- Este ensaio clínico prospectivo randomizado incluiu 40 pacientes com necessidade de pelo menos um implante dentário e aumento óssea simultâneo de defeitos periimplantares, com seguimento de seis meses. Os critérios convencionais de inclusão e exclusão para a terapia com implantes foram aplicados, e os fumadores pesados foram excluídos.
- Os 40 pacientes foram randomizados em dois grupos de tratamento paralelos. Os pacientes do grupo controlo receberam uma solução bifásica sintética particulada fosfato de cálcio (BCP), compreendendo 60% de hidroxiapatita e 40% de fosfato tricálcico beta (HA/TCP), enquanto os pacientes do grupo teste receberam osso em bloco mole no qual o mesmo BCP sintético foi incorporado numa matriz de colagénio (CM) para melhorar a estabilidade.
- Os implantes foram colocados pelo menos dois meses após a extração do dente, deixando defeitos ósseos periimplantares que foram preenchidos e aumentados com o material durante a cirurgia. As deiscências ósseas foram classificadas em defeitos contidos e não contidos, e a sua dimensão apicocoronal foi medida na superfície vestibular do implante. Foram prescritos antissépticos locais e antibióticos sistémicos durante o período de cicatrização.
- As cirurgias de reentrada foram realizadas seis meses após a colocação do implante e a presença residual de deiscências ósseas foi medida, juntamente com outros parâmetros clínicos.
- As tomografias computadorizadas de feixe cónico (CBCT) foram realizadas na consulta inicial, imediatamente após a colocação do implante e após seis meses, e avaliadas por um investigador cego. A dimensão horizontal do osso aumentado no ombro do implante foi avaliada e considerada como variável de desfecho primário para cálculo da amostra.
- Outras variáveis radiográficas como a dimensão vertical e diagonal do osso aumentado também foram avaliados nos vários períodos de tempo.

Figura: Sequência clínica completa de cada modalidade de tratamento com resolução total do defeito



Situação inicial após a colocação do implante (a), regeneração óssea guiada com o enxerto ósseo selecionado (b), membrana de colagénio estabilizada (c), resolução completa do defeito na cirurgia de reentrada (d) e CBCT seis meses após a colocação do implante (e).

Resultados

- Trinta e cinco indivíduos foram incluídos na análise de seis meses (17 no grupo teste e 18 no grupo controle).
- Com relação às deiscências de tecidos moles, apenas uma foi encontrada em cada grupo.
- As alterações dimensionais horizontais do tecido duro, medidas por CBCT, apresentaram valores médios de aumento de 1,15 mm (teste) e 0,93 mm (controle), sem diferenças estatisticamente significativas.
- Ao medir clinicamente alterações de tecido duro apicocoronar na cirurgia de reentrada, 58,8% dos locais de teste e 55,6% dos locais controle, mostraram um preenchimento vertical completo do defeito. Quando avaliado por CBCT, maiores percentagens de preenchimento de defeito vertical completo foram observadas (82,4% para o grupo teste e 88,9% para o grupo controle).
- Combinando ambos os grupos, foram incluídos 14 defeitos contidos e 21 não contidos. Aos seis meses, apenas dois dos 14 defeitos contidos (7,1%) não atingiram o preenchimento vertical completo (os dois no grupo controle); enquanto 13 dos 21 (61,9%) defeitos não contidos não obtiveram preenchimento ósseo vertical completo, com resultados semelhantes em ambos grupos: 58,3% (teste) e 66,7% (controle).
- Em ambos os tipos de defeitos, houve uma redução na dimensão horizontal do tecido duro aumentado, comparando as medições pós-operatórias e seis meses.
- O tempo médio após a extração do dente foi maior para os defeitos não contidos (7,5 meses) em comparação com os defeitos contidos (3 meses).

Limitações

- Amostra: nenhuma informação sobre hábitos tabágicos dos pacientes (só que os fumadores pesados foram excluídos); uso do termo “doença periodontal ativa”, o que não segue a classificação atual.
- Procedimento cirúrgico: amplo intervalo de tempo após a extração do dente, a estabilização da membrana podia ter sido melhorada, e uma alta taxa de exposição após duas e quatro semanas em ambos os grupos.
- A principal variável de resultado radiográfico pode não ser adequada, pois as medidas clínicas mostram menos resolução e não são ideais porque três CBCTs foram necessários dentro de seis meses.
- Não está claro se a falta de diferenças significativas estatisticamente nos resultados, estão relacionadas com o cálculo do tamanho da amostra, que foi meramente empírico. Apenas 35 pacientes participaram no seguimento de curto prazo.

Conclusões & impacto

- Imediatamente após o encerramento da ferida, GBR com BCP mole e bloco de colagénio combinado com um CM e pinos de fixação, levam a dimensões superiores do tecido duro aumentado em comparação com um enxerto de partículas mais CM.
- No entanto, na reentrada seis meses depois, essa estabilidade dimensional favorecendo o grupo de teste não foi observada, e não foram observadas diferenças encontrados em relação às dimensões aumentadas do tecido duro.
- O uso de um enxerto em bloco ou partículas contendo colagénio em combinação com um MC fixado vestibularmente não é uma alternativa previsível para alcançar a resolução completa de defeitos ósseos periimplantares não contidos.
- Nem GBR com enxerto ósseo BCP numa apresentação particulada nem suportado com uma matriz de colagénio em bloco, parece ser a opção de tratamento ideal para tratar defeitos ósseos não contidos em simultâneo à colocação do implante.

JCP Digest 101 é um resumo do artigo “Estudo clínico randomizado controlado comparando a regeneração óssea guiada de defeitos peri-implantares com bloco mole versus substituto ósseo particulado”, J Clin Periodontol. 49(5): 480-495 DOI: 10.1111/jcpe.13606

<https://www.onlinelibrary.wiley.com/doi/10.1111/jcpe.13606>

Acesso através da página membros EFP: <http://efp.org/members/jcp.php>